Cirugía del vértice del peñasco y del clivus

R Charachon
JP Lavieille

Resumen. – La profundidad de esta región hace que su acceso sea difícil y mutilante cuando se necesita una vía de acceso con suficiente altura (del cuerpo del esfenoides a las vértebras cervicales) y anchura (entre ambas carótidas intrapetrosas). Esta encrucijada petrosfenoidal es cruzada lateralmente por una sucesión de planos que contienen múltiples órganos nobles: por detrás, el hueso temporal con el nervio facial, el oído medio y el oído interno así como el golfo de la yugular, los nervios mixtos y la arteria carótida interna; en el centro la parótida con el nervio facial, y por delante la mandíbula cubriendo el espacio pterigomaxilar o fosa infratemporal. Por detrás, en la fosa craneal posterior, la cara posterior del peñasco es larga y recibe 3 pedículos nerviosos de arriba abajo, el VI con el V, el paquete acusticofacial y, por último, los nervios mixtos. Por arriba, la fosa craneal media permite un acceso correcto hacia el vértice del peñasco, pero que resulta insuficiente para acceder al clivus. No es aconsejable una retracción del lóbulo temporal demasiado prolongada. Por último, por delante, las cavidades de la cara permiten un acceso directo, pero séptico, con problemas de estanqueidad y sobre todo una vía de acceso forzosamente limitada de arriba abajo y lateralmente, a menos que se realice una maxilotomía o una mandibulotomía amplia.
Tampoco se debe olvidar que la parte superior del clivus y el vértice del peñasco están en relación superior y anterior con los nervios oculomotores a su entrada y en su paso a través del seno cavernoso, que también es cruzado por la carótida interna.
En este capítulo, se insistirá especialmente en las vías transpetrosas que los otólogos conocen perfectamente, se detallarán algunas vías particularmente interesantes y sólo se enumerarán las demás posibilidades [10, 41, 53, 54].

© 2000, Editions Scientifiques et Médicales Elsevier SAS, París. Todos los derechos reservados.

Diferentes vías de acceso

• *Las vías transpetrosas* comprenden:
— la vía suprapetrosa eventualmente ampliada [28, 46],
— la vía infratemporal B eventualmente ampliada en C [19, 22, 46], cuyo inconveniente es una sordera de transmisión unilateral y el sacrificio del nervio mandibular,
— la vía transcoclear [26, 27], cuyo inconveniente es una sordera perceptiva unilateral total y una paresia facial como secuela de la desviación total del facial,
— la vía translaberíntica [53] ampliada hacia delante con sección de la duramadre a lo largo del seno petroso superior puede tener interés para los meningiomas de la cara posterior del peñasco que invaden de forma limitada el vértice del peñasco y el clivus. Su inconveniente es una sordera perceptiva unilateral total.
• *Todas las vías transcraneales* necesitan una retracción cerebral más o menos marcada según la importancia de la resección ósea inferior.
— La vía preauricular subtemporal [45, 47, 48, 50] parece especialmente interesante para las lesiones altas y anteriores.
— La vía subfrontal transbasal *(fig. 1)* o vía de Derome [15, 16] necesita una retracción cerebral importante y plantea problemas de estanqueidad. Ya no se emplea demasiado.
— La vía lateral transtemporal y esfenoidal [25] accede al clivus superior, así como la vía frontotemporal pterional.
— Las vías suprapetrosa y retrosigmoidea combinadas de Sakaki [44], la vía presigmoidea de Samii [4] y la vía petrosa de Al Mefty [1] son utilizadas en las intervenciones de los meningiomas petroclivales.

Robert Charachon : *Chef du service de clinique universitaire, professeur des Universités.*
Jean Pierre Lavieille : *Assistant des Hôpitaux, chef de clinique.*
Service d'oto-rhino-laryngologie, CHU de Grenoble, BP 217X, 38043 Grenoble cedex 09.

— La vía suboccipital [7] tiene el inconveniente de hacer trabajar entre los pedículos nerviosos de la fosa craneal posterior y de necesitar una retracción del cerebelo.
• *Las vías transfaciales* comprenden dos grandes vías, aparentemente muy mutilantes, pero que pueden permitir un acceso anterior muy ancho:
— la vía de acceso transmandibular media [6, 14, 17, 18, 33, 34] permite una vista excelente desde el clivus superior a C4 pero causa sordera y disfagia además de ser una cirugía particularmente compleja,
— la vía de acceso transmaxilar con maxilotomía amplia o maxilectomía parcial [10, 29, 31, 37, 39] proporciona también una visibilidad excelente desde el clivus superior a C5 pero necesita la separación o la resección temporal de uno o ambos maxilares superiores.
• *Las vías transinusales* son también vías sépticas y limitadas y sólo convienen en caso de biopsias o cirugía paliativa:
— vía transetmoidal (clivus superior y esfenoides) [9];
— vía transantral (clivus superior y esfenoides) [42];
— vía de maxilotomía (Le Fort I): clivus medio y superior y esfenoides [10];
— pterigomaxilotomía por «degloving» facial [12].
• *Las vías transnasales* son también vías sépticas a través de las cuales se accede de modo mediocre y limitado a la parte media del clivus, cerca de la línea media. Sólo convienen en caso de biopsia o de cirugía paliativa *(fig. 2)*:
— vía transeptal;
— vía transesfenoidal [30];
— vía paralateronasal con incisión o «degloving» facial [8].
• *Las vías transorales* [2, 11, 24, 32] tienen el inconveniente de permitir sólo un cierre frágil y una visibilidad limitada que conviene sobre todo en caso de una biopsia o cirugía paliativa *(fig. 2)*:

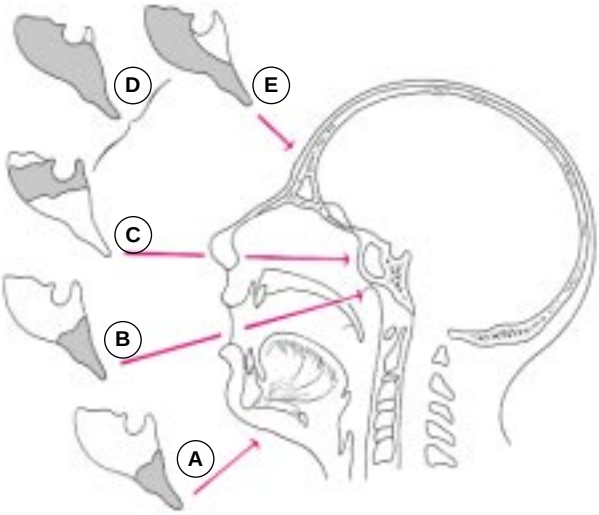

1 *Las vías anteriores del clivus según Derome.*
A. Vía transcervical: clivus inferior.
B. Vía transbucofaríngea: clivus inferior.
C. Vía rinoseptal: clivus medio.
D. Vía combinada subfrontal y labioseptal: sólo el dorsum sellae es inaccesible.
E. Vía subfrontal.

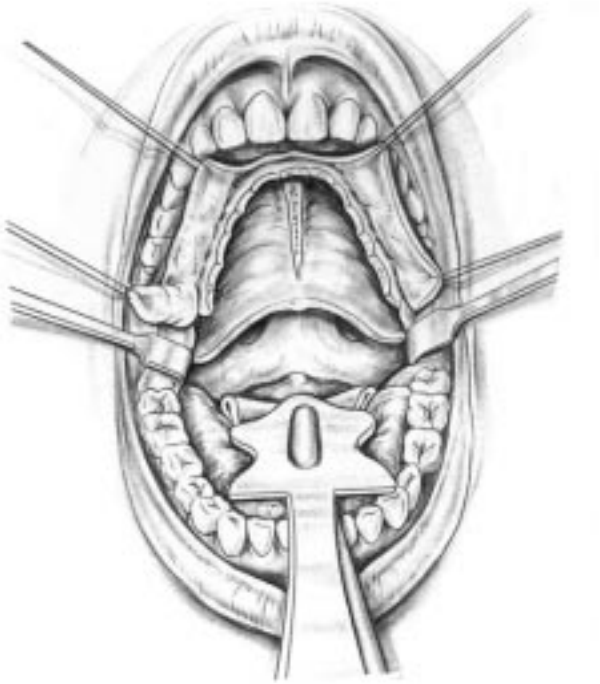

2 *Vía transoral agrandada por un acceso transvelopalatino.*
La vía de acceso está limitada a una anchura de 1,5 cm aproximadamente. El agrandamiento transvelar o transpalatino sólo permite un agrandamiento hacia arriba desde el clivus inferior al clivus medio.

— orofaringotomía directa para el clivus inferior;
— acceso transpalatino para el clivus medio e inferior;
— acceso transvelar para la parte baja del clivus medio y del clivus inferior.

• *Las vías transfaríngeas* son también vías sépticas que proporcionan un acceso mediocre con riesgo de fístula:
— vía transhioidea para el clivus inferior, el agujero occipital y la columna cervical;
— vía extrafaríngea transcervical [38] muy profunda pero aséptica, con un buen control de la carótida interna en el cuello, pero solamente para el agujero occipital y la columna cervical.

Vías transpetrosas

VÍA SUPRAPETROSA

■ *Vía suprapetrosa para el colesteatoma supralaberíntico*

El interés de esta vía es identificar la primera porción del nervio facial a partir del conducto auditivo interno y tener controladas sus porciones primera y segunda.

Estos objetivos no se alcanzan fácilmente pues los diferentes elementos de la cara superior del peñasco se modifican mucho por el colesteatoma, estando más o menos desplazados en un hueso muy ebúrneo; el nervio facial es frecuentemente laminado; el colesteatoma se adhiere muy firmemente a la duramadre.

La matriz del colesteatoma debe disecarse progresivamente de la duramadre desde la vía de acceso. Los últimos fragmentos pueden eliminarse con una micropinza mediante tracciones sucesivas. En algunos casos es preferible una resección franca y una reconstrucción con pericráneo.

— Para facilitar la localización, debe abrirse el tegmen tympani. Puede hacerse por la vía transmastoidea de acceso antes de tallar la vía suprapetrosa. Con la fresa diamantada, se hace una pequeña marca en el tegmen inmediatamente por delante y hacia fuera del canal superior lo que permite su identificación muy rápida, desde el principio de la vía suprapetrosa si esta zona no está invadida por el colesteatoma.

— Si el canal superior no se puede identificar correctamente debido a la extensión de la lesión, se localizará el conducto auditivo interno cerca del poro acústico abriéndolo en el eje del conducto auditivo externo a 28 mm de la cortical externa de la escama temporal con una gran fresa diamantada de 5 mm.

— El nervio facial se seguirá a partir del proceso coclearíforme por un lado y desde el fondo del conducto auditivo interno por otro. Los conductos semicirculares y la cóclea se disecarán con mucha prudencia intentando respetar su endostio.

— La vía de acceso suprapetrosa debe combinarse a menudo con una vía otológica: técnica cerrada, técnica abierta con obliteración, exclusión del oído medio.

En algunos casos la reconstrucción del nervio facial es indispensable con un segmento de la rama auricular del plexo cervical superficial.

■ *Vía suprapetrosa extensa para las lesiones de la parte anterosuperior del ángulo pontocerebeloso* *(fig. 3)*

House [28] ha utilizado la vía suprapetrosa ampliándola a toda la zona comprendida entre el conducto auditivo interno por fuera, la carótida interna por delante, el seno petroso superior por arriba y el seno petroso inferior por abajo y, por último, la raíz del nervio trigémino por dentro. Puede abrirse un colgajo de duramadre con pedículo inferior pasando a ras del seno petroso superior para acceder al ángulo. Esta vía puede utilizarse en caso de meningioma petroclival.

— La incisión debe ser anterior, vertical o curvada hacia delante como la de Fisch, inicialmente vertical por delante del hélix y del trago unos 3 o 4 mm y después oblicua hacia arriba y adelante.

3 *Vía suprapetrosa extendida.*
Se secciona la arteria meníngea media. Se elimina todo el hueso situado entre la cóclea y la carótida interna por delante, el conducto auditivo interno por fuera, el seno petroso superior por arriba, el seno petroso inferior por abajo y, por último, el cavum de Meckel por dentro.

Una incisión cruciforme de la fascia y del músculo temporal proporciona una visibilidad suficiente.

— La craneotomía debe ser anterior y suficiente (3 a 4 cm de ancho, 4 a 5 de altura). Debe situarse casi totalmente por delante de la vertical que pasa por el conducto auditivo externo. Su límite inferior debe descender hasta el suelo de la fosa craneal media. La parte baja de la craneotomía puede ampliarse según las necesidades.

— La primera referencia es el seno petroso superior que se busca en la parte media de la cresta petrosa cerca de la eminencia arqueada, la cual se localiza por su distancia de 24 mm con respecto al borde inferior de la craneotomía. Es importante localizar los nervios petrosos de atrás hacia delante. Para que la visibilidad anterior sea suficiente son necesarias la coagulación y la sección de la arteria meníngea media.

— El hueso compacto que caracteriza al conducto semicircular superior se identifica fresando las celdas del techo del antro cuya estructura neumática o incluso simplemente medular se distingue del hueso compacto laberíntico. Esta maniobra se efectúa con una fresa cortante de 5 mm y, posteriormente, con una fresa diamantada de 3 o 4 mm. La línea azul del conducto superior se identifica en su vertiente superoexterna. El conducto auditivo interno se identifica en el ángulo de 60° abierto por delante de la línea azul.

— En las lesiones internas y anteriores, es inútil suprimir todo el hueso comprendido entre el conducto y la línea azul. En cambio, se elimina todo el hueso situado detrás de la cóclea. Este fresado se continúa hacia dentro hasta la porción horizontal del conducto carotídeo, el cual se identifica. Se elimina todo el hueso comprendido entre el conducto auditivo interno por fuera, la carótida interna por delante, el seno petroso superior por arriba y el seno petroso inferior por abajo y, por último, el cavum de Meckel y la raíz del trigémino por dentro.

VÍA INFRATEMPORAL TIPO B *(fig. 4)* [19, 20, 22, 36]

Esta vía propuesta por Fisch proporciona un acceso excelente al clivus pero provoca una sordera de transmisión.

— La incisión cutánea pasa 3 cm por encima y por detrás del surco supra y retroauricular. Hacia arriba y hacia delante se detiene en la línea del cabello por encima y por fuera del ángulo externo de la órbita. Por abajo, puede descender sobre el borde anterior del esternocleidomastoideo si es necesario controlar el paquete yugulocarotídeo.

— El conducto auditivo externo se cierra en dos planos. El plano subcutáneo se diseca a partir de una transección a ras del conducto óseo, se gira hacia el exterior y se sutura; un colgajo fibromuscular pediculado duplica ese plano.

— Se localiza el nervio facial retro e intraparotídeo, solamente se libera la rama superior para ubicar el ramo frontal siguiéndolo hasta la parte más anterior del cigoma.

— El arco cigomático se diseca y bascula hacia abajo. El periostio del arco cigomático se incide y luego se diseca y se desplaza hacia abajo con la rama frontal del facial. El arco se secciona a ras de la apófisis cigomática del maxilar por delante después de haber perforado dos orificios para poder fijarlo en su sitio al acabar la operación. La sección posterior se sitúa a ras de la apófisis transversa, el arco se bascula quedando unido al músculo masetero.

El músculo temporal se desplaza hacia abajo tras haberlo separado de la escama temporal y del ala mayor del esfenoides quedando unido a la apófisis coronoides.

— Se talla una amplia cavidad suprimiendo el conducto auditivo externo, el tímpano, el martillo y el yunque, así como todas las celdas del oído medio. El facial se identifica a nivel de sus porciones 2ª y 3ª, así como el golfo de la yugular y la carótida interna en la parte inferior de la cavidad. Se deja una película ósea transparente sobre estos diferentes elementos.

— Se suprimen la articulación temporomandibular, la cavidad glenoidea y la apófisis transversa del cigoma. El separador infratemporal se coloca en su sitio de arriba abajo procurando no tensar excesivamente el tronco retroparotídeo del nervio facial. El suelo de la fosa craneal media se adelgaza hasta dejar sólo una fina película ósea que puede eliminarse si es necesario levantar la duramadre.

— Tras individualizarlos en la fosa pterigomaxilar y posteriormente en los conductos óseos de la base del cráneo, la arteria meníngea media y el nervio mandibular se coagulan y seccionan. Este método permite a la vez suprimir estos dos obstáculos que impiden el acceso a las regiones profundas y rebajar más el cóndilo para ganar espacio. Un separador, situado por delante, permite ver la base de la apófisis pterigoides.

Inmediatamente hacia dentro, la trompa de Eustaquio ósea y posteriormente la cartilaginosa constituyen una excelente referencia. La trompa se abre hasta el istmo permitiendo seguir la parte horizontal de la carótida interna hasta el agujero rasgado (anterior), tras haber eliminado el músculo del martillo.

— Se realizará entonces la exéresis tumoral. Las indicaciones habituales de la vía infratemporal B son los colesteatomas del vértice del peñasco, los condrosarcomas y los cordomas. Estos tumores son poco sangrantes, pero pueden adherirse muy firmemente a la duramadre, a los vasos, a los nervios y presentar extensiones intraóseas a distancia de la masa principal.

Para realizar una exéresis total, generalmente es necesario destruir la cóclea y la porción inferior del laberinto posterior. La supresión de la cóclea mejora la visibilidad hacia dentro de la carótida interna. Así resulta posible liberar totalmente el conducto carotídeo y apartar la carótida interna hacia delante o ligeramente hacia el exterior. La arteria caroticotimpánica se coagula a cierta distancia de la pared carotídea.

Al desplazar ligeramente la carótida interna hacia atrás, también se puede identificar todo el espacio situado por delante de ella fresando según las necesidades con una fresa diamantada toda la parte del clivus que es necesario quitar para controlar la extensión tumoral. Al bascular la carótida interna, unas veces hacia delante y otras veces hacia atrás, se puede acceder a su cara interna para eliminar los restos tumorales [21].

Al bajar en el fresado del clivus, se debe procurar identificar el conducto condíleo anterior que contiene el nervio hipogloso. Resulta igualmente necesario detener mediante polvo

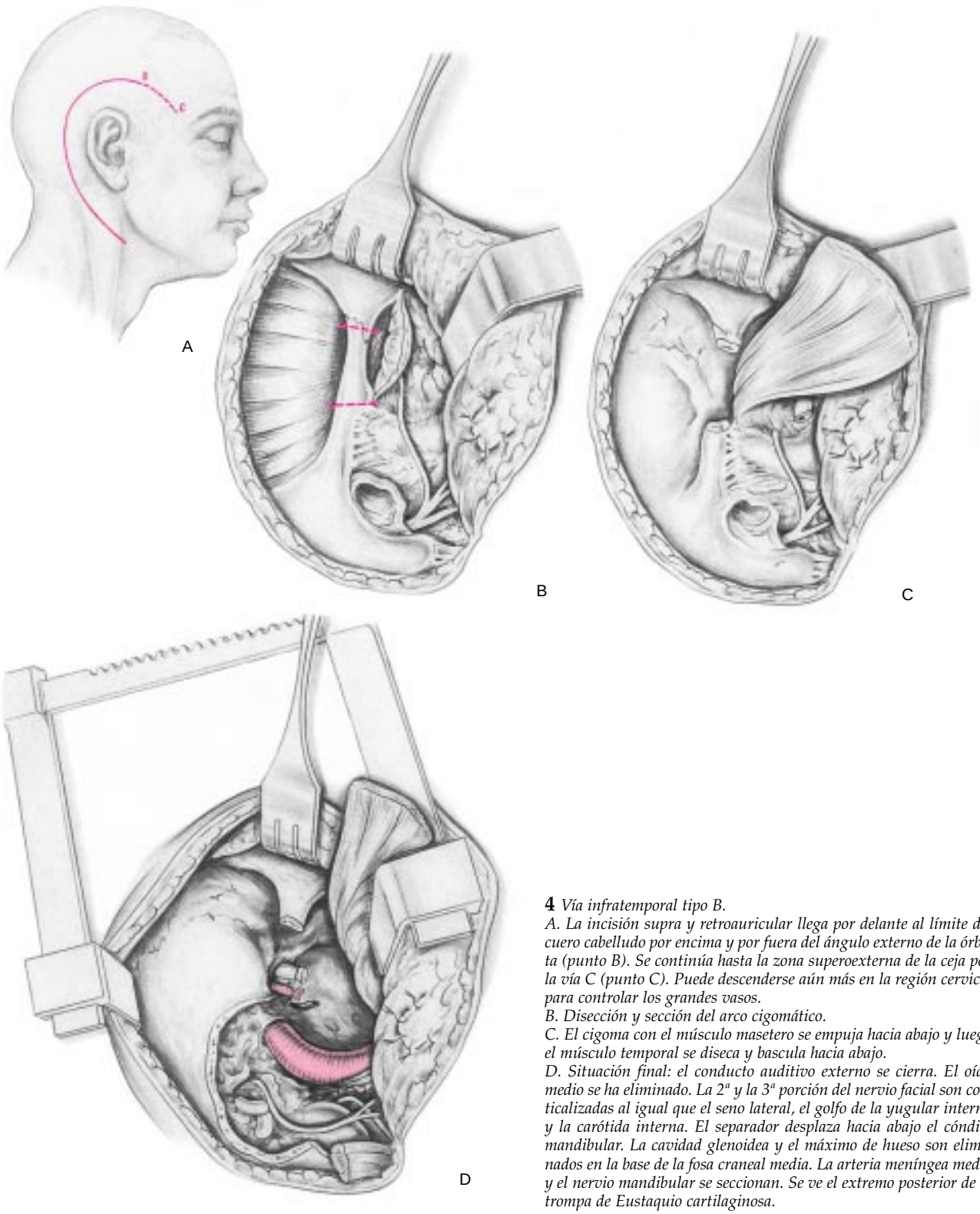

4 *Vía infratemporal tipo B.*
A. La incisión supra y retroauricular llega por delante al límite del cuero cabelludo por encima y por fuera del ángulo externo de la órbita (punto B). Se continúa hasta la zona superoexterna de la ceja por la vía C (punto C). Puede descenderse aún más en la región cervical para controlar los grandes vasos.
B. Disección y sección del arco cigomático.
C. El cigoma con el músculo masetero se empuja hacia abajo y luego el músculo temporal se diseca y bascula hacia abajo.
D. Situación final: el conducto auditivo externo se cierra. El oído medio se ha eliminado. La 2ª y la 3ª porción del nervio facial son corticalizadas al igual que el seno lateral, el golfo de la yugular interna y la carótida interna. El separador desplaza hacia abajo el cóndilo mandibular. La cavidad glenoidea y el máximo de hueso son eliminados en la base de la fosa craneal media. La arteria meníngea media y el nervio mandibular se seccionan. Se ve el extremo posterior de la trompa de Eustaquio cartilaginosa.

de hueso y cera de Horsley el sangrado proveniente del seno petroso inferior que sigue la fisura petro-occipital. Puede necesitarse celulosa oxidizada.

Si se trata de un cordoma, es particularmente necesario fresar más allá del tumor que presenta múltiples expansiones digitiformes. Hacia arriba y atrás, bajo la carótida, puede ser necesario utilizar un espejo rinofaríngeo nº 0 o 00 para identificar los residuos tumorales. Se puede utilizar también una óptica endoscópica. Para ganar visibilidad sobre la totalidad del clivus, puede necesitarse la resección del cóndilo mandibular. Para hacer más visible el seno esfenoidal, hay que suprimir la apófisis pterigoides estableciendo así una vía de tipo C. En ese caso, conviene utilizar grasa abdominal para mejorar el cierre.

Asimismo, los colesteatomas tienden a deslizarse entre el hueso y la duramadre. Por lo tanto, hay que fresar con una fresa diamantada todos los rebordes óseos. La duramadre

debe literalmente «pelarse» con una micropinza tirando tangencialmente de la matriz.

— Pueden ser necesarias algunas extensiones de esta vía. En principio, la vía infratemporal B ha sido descrita para lesiones anteriores con respecto al nervio facial con lo que éste no necesita ser desplazado. De hecho, algunas extensiones tumorales posteriores (colesteatoma intrapetroso, etc.) pueden requerir técnicas específicas a nivel del nervio facial: acceso intersinusofacial sublaberíntico o translaberíntico, desviación hacia delante de la 2ª y la 3ª porción como en una vía infratemporal A, desviación completa como en una vía transcoclear. Hace falta saber si la desviación parcial es compatible con una preservación parcial de la función del nervio facial, su desviación total se acompaña siempre de una parálisis total postoperatoria así como de secuelas notables durante la recuperación.

Para la cirugía de algunos cordomas particularmente masivos, con una extensión inferior que pueda alcanzar la 2ª vértebra cervical, Fisch [21, 22] no duda en recomendar la sección del facial en la mitad de su 3ª porción. El codo y la 2ª porción del facial son colocados en transposición anterior y unidos a la parte seccionada por un injerto de nervio sural de 2 cm de largo. El conjunto se recubre con un colgajo de músculo temporal cuidadosamente suturado. Se obtiene así una visibilidad considerable para los tumores más voluminosos pero se provoca una parálisis facial postoperatoria seguida de una recuperación (grado III en el mejor de los casos) que aparece clínicamente a partir del 4º o 6º mes.

— La reconstrucción necesita el cierre de la trompa de Eustaquio cartilaginosa con una sutura absorbible transfixiante. El arco cigomático se fija en su sitio por medio de un hilo de acero gracias a los orificios horadados al principio de la operación. La cavidad se rellena con grasa abdominal sobre la cual se voltea el músculo temporal; el músculo se sutura por detrás al esternocleidomastoideo. La piel se cierra en tres planos sin drenaje.

VÍA INFRATEMPORAL TIPO C *(fig. 5)*

Permite acceder a toda la porción horizontal de la carótida interna y la pared externa de la órbita. Se interrumpe en el seno cavernoso. Requiere la sección del nervio mandibular [21, 36].

La técnica es la misma que para la vía B pero la incisión debe ampliarse por delante y hacia arriba hasta la zona superoexterna de la ceja. A continuación se describirá la vía a partir del acceso de la porción horizontal de la carótida interna.

— La arteria meníngea media se coagula y se secciona. El nervio mandibular se secciona después de haber coagulado las pequeñas venas y la arteria meníngea menor que lo rodean. Puede ser interesante conservar una parte de su tronco proximal para intentar una eventual anastomosis con el nervio facial si éste no se puede conservar. La porción horizontal del ala esfenoidal con el canal del agujero oval se fresa hasta la base de la apófisis pterigoides, desinsertando el músculo pterigoideo externo de sus inserciones laterales. La trompa ósea y el inicio de la trompa cartilaginosa indican el trayecto de la porción horizontal de la carótida interna para ser encontrada a lo largo de su pared interna. Ésta se sigue hasta el agujero rasgado (anterior).

— Se disecan los ligamentos de la fisura petrooccipital, así como las partes blandas de la base del ala mayor del esfenoides, de la hoja lateral de la apófisis pterigoides y del clivus. Esta disección a menudo debe realizarse con tijeras pues el tejido es muy sólido. Si se quiere cortar en la masa de los músculos pterigoideos, es necesario coagular con la pinza bipolar las ramas de la arteria maxilar interna y las venas del plexo pterigoideo.

La base de la apófisis pterigoides se elimina con la fresa. Su ala interna forma la parte posterior de la fosa nasal. El nervio vidiano es inferior y anterior con respecto al nervio maxilar (nervio maxilar superior). La pared lateral del seno esfenoidal está enmarcada por el nervio maxilar por arriba y el nervio vidiano por abajo. De este modo, el seno esfenoidal puede abrirse. El nervio vidiano sirve también de punto de referencia del límite superior de la pared externa del cavum que no hay que abrir si la exéresis de las lesiones del clivus puede dejar una brecha en la duramadre.

— Para ganar visibilidad hacia arriba, hay que suprimir la última película ósea que cubre la duramadre del suelo de la fosa craneal media y levantar el lóbulo temporal por vía extradural. Se puede acceder así a la zona paraselar y a la parte baja del seno cavernoso para desprender un tumor no invasivo sacrificando a veces el nervio maxilar y el nervio vidiano. Cabe recordar los dos puntos de referencia que permiten identificar la parte inferior del seno cavernoso: por detrás, la carótida interna por encima del agujero rasgado, y por delante, el origen del nervio maxilar hacia el agujero redondo mayor. No es posible avanzar más en el seno cavernoso, sobre todo debido a la presencia de los nervios oculomotores. No obstante, algunos autores [5, 47, 49, 52] describen un acceso lateral por el triángulo posteroinferior de Parkinson situado entre el III y el IV por arriba y el VI por abajo. Si se produce una hemorragia a partir del seno cavernoso, aunque a menudo es espectacular puede interrumpirse por compresión con celulosa oxidizada o injertos musculares libres. Hay que recordar que se debe conservar el suelo del seno esfenoidal para sostener esta compresión.

A nivel del techo del seno esfenoidal, hay que procurar localizar la hipófisis que ha podido ser denudada por la propagación tumoral.

— El cierre es idéntico al de la vía B cuando la faringe no ha sido abierta.

VÍA TRANSCOCLEAR *(fig. 6)*

Esta vía de acceso fue descrita por House en 1976 [26, 27]. En 1982, De la Cruz [13] refiere 16 observaciones. El inconveniente de esta técnica es una parálisis facial temporal en dos tercios de los casos que deja obligatoriamente secuelas. En un tercio de los casos, la parálisis facial es total pues el nervio ha tenido que ser sacrificado simultáneamente con el tumor.

— La incisión es la misma que la de una vía translaberíntica, es decir, según House, 2 cm tras el pliegue retroauricular. Esta vía puede efectuarse como una vía de acceso translaberíntica sin tocar el tímpano ni el conducto auditivo externo. Según sus creadores, mucho más excepcionalmente, conlleva una supresión del conducto auditivo externo y del tímpano y una exclusión del oído medio como en una vía infratemporal.

— Esta operación se parece pues inicialmente a una vía translaberíntica con una amplia mastoidectomía, la supresión de la cortical 2 cm por detrás del seno lateral, la exposición de la duramadre de la fosa craneal media y posterior. Los conductos semicirculares se eliminan y el conducto auditivo interno se corticaliza exponiendo por arriba todo el seno petroso superior y por debajo el golfo de la yugular hasta el acueducto coclear.

— El tiempo esencial es la desviación total del nervio facial por detrás. El nervio facial se prepara inicialmente dejando sólo una fina película ósea sobre toda la mitad externa del acueducto de Falopio. Esta película ósea se elimina y el nervio facial es cuidadosamente despegado desde el agujero estilomastoideo al conducto auditivo interno después de haber seccionado el nervio petroso superficial para poder apartar hacia atrás el ganglio geniculado.

— El acueducto de Falopio, el músculo del estribo y toda la cóclea se eliminan exponiendo la arteria carótida interna. Durante el fresado, numerosos vasos procedentes de la carótida interna pueden ser destruidos y ocluidos con la fresa diamantada. Esto reducirá la vascularización del tumor y su base de implantación, lo que es especialmente interesante si

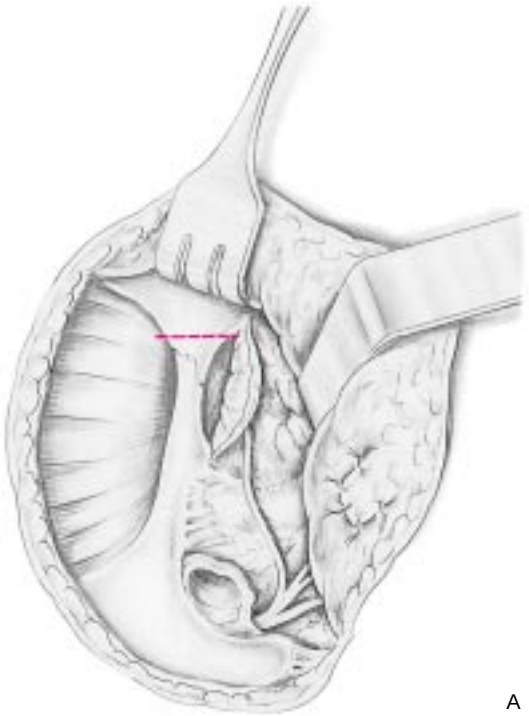

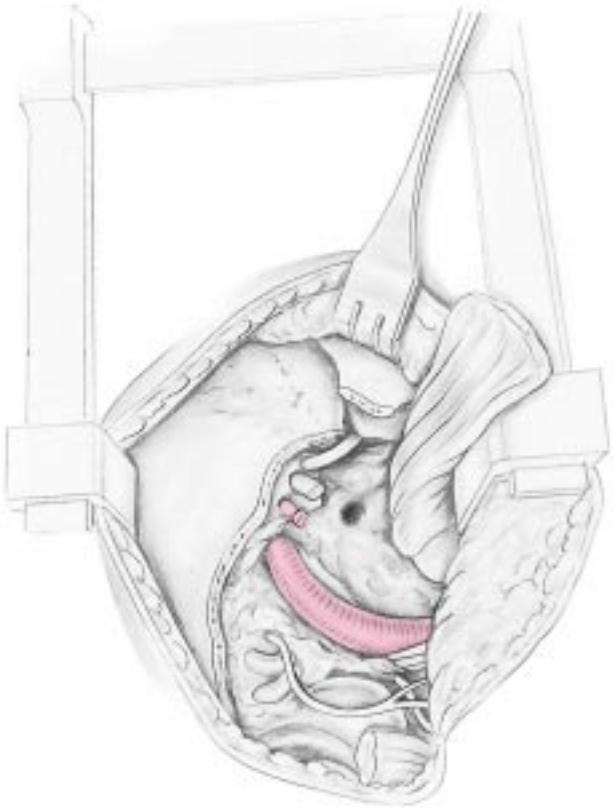

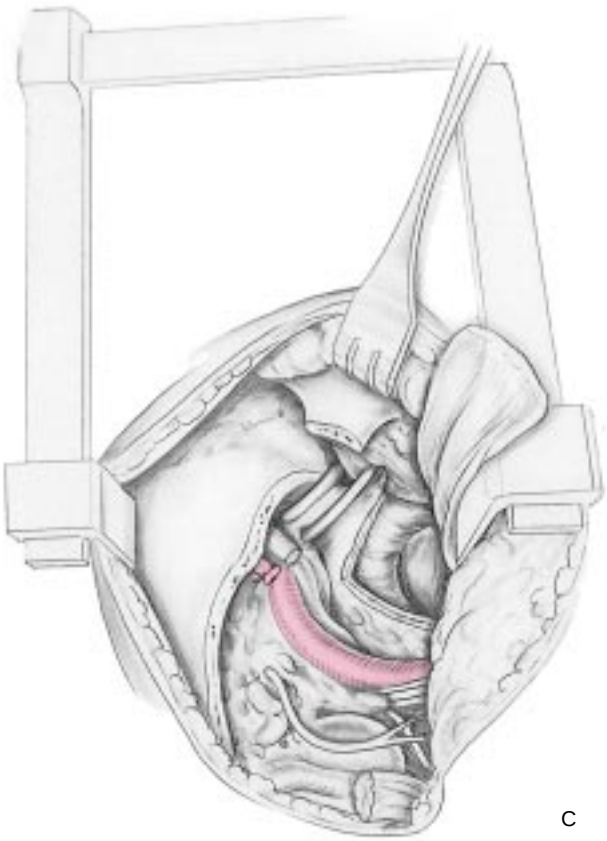

5 *Vía infratemporal tipo C.*
A. La sección anterior del cigoma se desplaza hacia delante.
B. Se ha suprimido la trompa de Eustaquio dejando un orificio en la pared lateral de la rinofaringe. La preparación es la misma que para la vía B pero se ha despejado y fresado la apófisis pterigoides y su raíz deja al descubierto el nervio maxilar.
C. Se continúa el fresado de la base de la apófisis pterigoides hasta el nervio vidiano por debajo y por dentro del nervio maxilar. La pared lateral del seno esfenoidal se sitúa entre ambos nervios. La rinofaringe por debajo del nervio vidiano. Su pared externa se representa abierta para mostrar la localización del cavum, pero se debe evitar esta abertura si la exéresis de las lesiones del clivus puede provocar una brecha en la duramadre.

se trata de un meningioma petroclival, indicación frecuente de esta vía de acceso.

— Si es necesario, la duramadre se abre seguidamente en todo el espacio comprendido entre el seno petroso superior por arriba, la arteria carótida interna por delante, el golfo de la yugular por debajo y el seno lateral por detrás.

La ablación progresiva del tumor permite identificar progresivamente las estructuras de la línea media: arteria basilar, arterias vertebrales, V, VI, IX, y XI nervios craneales. También puede verse el pedículo acusticofacial y el conducto auditivo interno del lado opuesto.

— Después de haber terminado la ablación del tumor y asegurado una hemostasia completa, se usan unas bandas de grasa abdominal para llenar la vía de acceso y formar un lecho para el nervio facial. Los tejidos de cobertura se cierran en 3 planos.

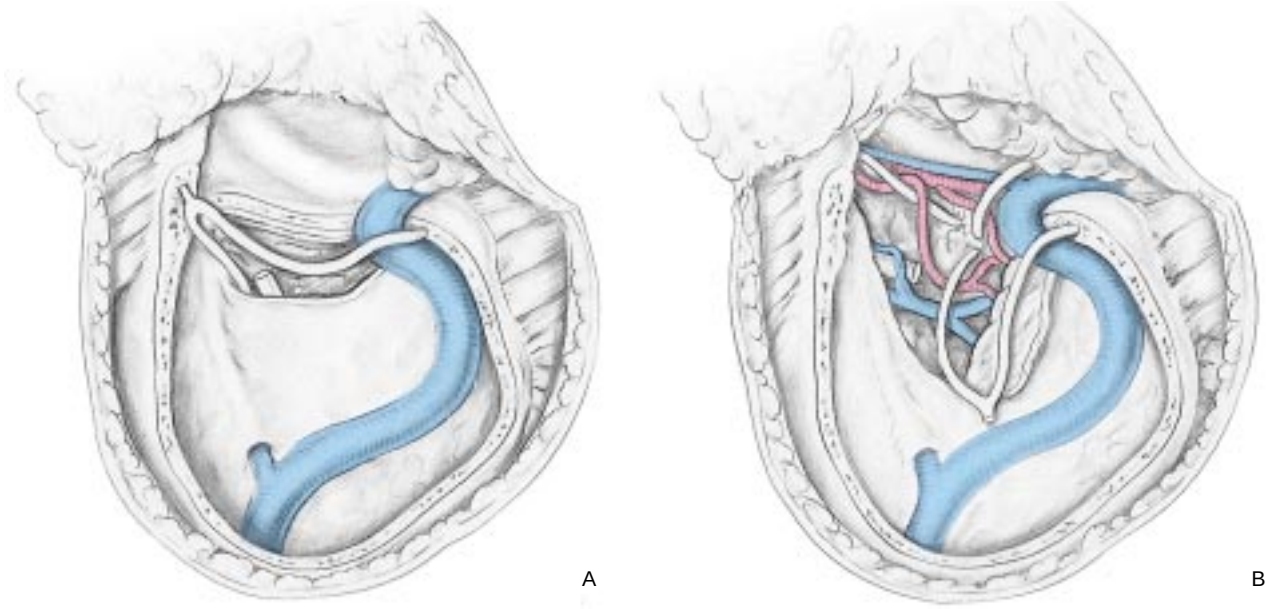

6 *Vía transcoclear.*
Ofrece una visibilidad máxima cuando el oído medio se elimina como en una vía infratemporal.
A. El nervio facial sigue en su sitio pero totalmente disecado. Por delante, se identifica la carótida interna. Por detrás, el seno lateral, el seno petroso superior y el golfo de la yugular interna son igualmente corticalizados.
B. El nervio facial es desplazado hacia atrás después de seccionar los nervios petrosos. La visibilidad es considerable no sólo sobre el vértice del peñasco y la parte posterior del clivus, sino también sobre la totalidad del ángulo pontocerebeloso y las estructuras de la línea media (tronco basilar y los diferentes nervios craneales). Esta vía conviene particularmente en caso de meningiomas petroclivales.

Actualmente, esta vía se utiliza generalmente con una exclusión del oído medio, lo que proporciona una mejor visibilidad hacia delante (*fig. 6*). Puede ampliarse fácilmente hacia delante por una vía infratemporal B o incluso C.

Vías de acceso transcraneales

VÍA PREAURICULAR INFRATEMPORAL *(fig. 7)*

Descrita por Sekhar [47-51], protege el oído medio pero puede amputar la trompa.

Técnica

— Incisión preauricular de parotidectomía prolongada en hoz en la región temporal y ampliada eventualmente a la región cervical.

Descubrimiento del tronco del facial y localización de su rama frontal que se aparta con el periostio del cigoma.

Sección anterior y posterior del cigoma que se desplaza hacia abajo con el masetero.

Despegamiento del temporal que se desplaza hacia abajo.

— Disección cervical y exposición del paquete yugulocarotídeo.

— Abertura de la articulación temporomandibular que permite su descenso procurando no ejercer tracción sobre el tronco retroparotídeo del nervio facial. Puede ser necesaria la resección del cóndilo.

La visibilidad se obtiene como en la vía infratemporal mediante el fresado óseo extradural del suelo de la fosa craneal media [3]. La arteria meníngea media se localiza a la salida del agujero redondo menor y el nervio mandibular a la salida del agujero oval. Estos dos elementos indican la trompa, uno por detrás y el otro por delante.

El nervio petroso superficial mayor se identifica y secciona para evitar la tracción del nervio facial.

La porción horizontal de la arteria carótida interna intrapetrosa paralela al nervio petroso superficial mayor se encuentra por detrás del nervio mandibular.

El fresado de la raíz de la pterigoides permite descubrir el agujero redondo mayor y el V2.

— Si es necesaria, la transposición anterior de la porción cervical alta e intrapetrosa de la carótida interna [49] expone todo el clivus y toda la duramadre, desde el vértice del peñasco hasta el agujero occipital, e incluso hasta el atlas y la odontoides.

— El seno cavernoso se localiza a nivel de sus dos extremos, anterior y posterior, gracias al nervio maxilar por delante y a la carótida interna por detrás.

— El cierre conlleva el llenado de la cavidad con grasa abdominal, con eventual colocación del músculo temporal si el cavum o los senos han sido abiertos para formar una primera barrera.

— Samii [45] utiliza esta vía. Gates [23] utiliza una vía muy similar. Mickey [40] utiliza una vía retroauricular muy parecida a la vía C con transección del conducto que se vuelve a colocar en su sitio al acabar la operación. Es importante recordar esta última técnica, pues permitiría extender la vía preauricular infratemporal hacia atrás en vía infratemporal tipo C.

VÍA PETROSA O VÍA SUPRAPETROSA, PRE Y RETROSIGMOIDEA COMBINADA O VÍA PRESIGMOIDEA *(fig. 8)*

Descrita por Al Mefty [1] para los meningiomas petroclivales, es muy parecida a las descritas por Sakaki [44] y Samii [4].

Técnica [1]

— El enfermo se coloca en posición horizontal, con el hombro ligeramente levantado y la cabeza girada de 40 a 60°, ligeramente descendida e inclinada, en un cabezal de Mayfield.

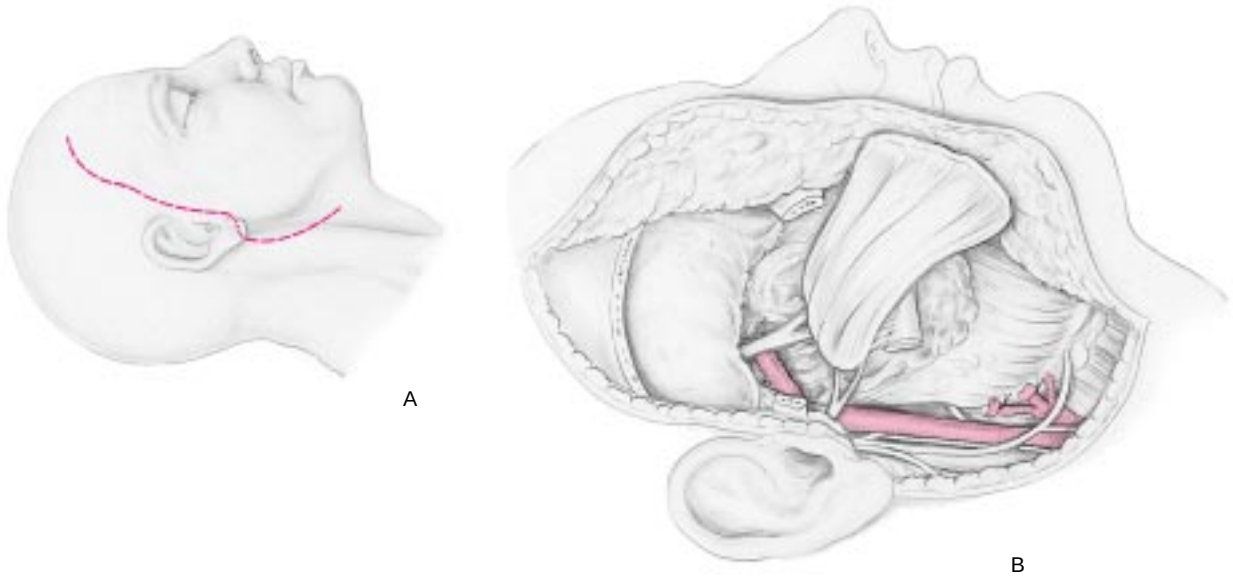

7 *Vía preauricular subtemporal.*
A. Incisión preauricular.
B. Después del descenso del cigoma con el músculo temporal y la preparación del tronco del facial y del paquete yugulocarotídeo como en una vía infratemporal, se obtiene visibilidad mediante el fresado del suelo de la fosa craneal media, desbordando más hacia la escama del temporal, y mediante el descenso del cóndilo mandibular que puede resecarse. La carótida interna se libera como en las vías infratemporales tipos B y C.

— Una incisión circular parte del cigoma y alcanza la parte posterior de la punta de la mastoides pasando a 5 o 6 cm por encima del oído.

El temporal se raspa a ambos lados de esta incisión. Una craniectomía temporal y suboccipital expone el seno transverso y el seno lateral.

La mastoides se fresa denudando totalmente el seno lateral hasta el golfo. Por delante, la vía de acceso está limitada por el acueducto de Falopio y el canal semicircular posterior.

— La duramadre se abre a ambos lados del seno lateral. La incisión anterior continúa por el suelo de la fosa temporal. La incisión posterior desciende hasta el nivel del golfo.

La parte posterior del lóbulo temporal se retrae cuidadosamente después de haber disecado parcialmente la vena de Labbé de la superficie cortical para no tensionarla ni desgarrarla.

El hemisferio cerebeloso cae hacia atrás por simple gravedad.

— El seno petroso puede ligarse con clips y cortarse permitiendo que la incisión presinusal sea desplazada a lo largo de la tienda paralelamente al borde superior del peñasco.

Samii coagula y secciona sistemáticamente el seno petroso superior en su parte externa y prolonga sistemáticamente la incisión presigmoidea según una Y, una de cuyas ramas pasa por la tienda del cerebelo por detrás del seno petroso, mientras que la otra, siempre en la tienda, se dirige hacia atrás y hacia dentro formando así un colgajo triangular a nivel de la tienda del cerebelo. La incisión horizontal trazada a lo largo del suelo de la fosa temporal se prolonga por detrás a lo largo del seno transverso.

Esta vía de acceso descrita por Samii pasa por lo tanto entre el peñasco y el seno sigmoide retraído hacia atrás. Este espacio se agranda hacia arriba por la sección de la tienda.

Vías transfaciales *(fig. 9)*

VÍA TRANSMANDIBULAR MEDIA

Descrita por Biller [6], forma parte de las vías cervicotransorales.

Técnica

— Incisión cutánea arciforme, tipo Sébileau-Carrega, desde la punta de la mastoides hasta el hueso hioides continuando hasta la sínfisis mentoniana para finalizar en el labio inferior que se secciona.

El colgajo cutáneo se eleva disecando por la cara profunda del platisma. El ramo mentoniano del VII se localiza y respeta, la glándula submaxilar, el músculo digástrico y el estilohioideo se apartan hacia arriba.

El músculo milohioideo se secciona también desde su inserción posterior sobre el hueso hioides hasta la cara posterior de la sínfisis mandibular.

Se localizan los grandes vasos y nervios del paquete yugulocarotídeo.

— El periostio mandibular se incide y se raspa a ambos lados de la sínfisis que se secciona en peldaño de escalera, después de hacer 4 agujeros previendo la osteosíntesis final.

La separación de los fragmentos mandibulares tensa la mucosa del piso bucal que se incide entre los orificios de los conductos de Wharton. La incisión es paralela al piso bucal hasta la base del pilar anterior y respeta el nervio lingual. Se prolonga hasta la tuberosidad del maxilar superior. Sigue entonces hacia dentro la arcada dentaria superior hasta más allá de la línea media cortando el mucoperiostio del paladar óseo a 1,5 cm del reborde gingival. La hemimandíbula se abre entonces, exponiendo el espacio paraamigdalino. Esta maniobra muestra la arteria carótida externa que se liga y secciona a nivel del nacimiento de la arteria facial.

— Se identifican los músculos estilofaríngeo, estilogloso y el músculo pterigoideo interno. Sobre estos músculos discurre el nervio lingual. Con la incisión del músculo pterigoideo interno acaba esta vía de acceso. Los ligamentos estilohioideos, los músculos estilogloso y estilofaríngeo se separan de su inserción estílea. Se acorta la apófisis estiloides. Así el paquete yugulocarotídeo se controla hasta la base del cráneo.

— Se despega un colgajo palatino con pedículo posterior con la mucosa que tapiza el ala medial de la pterigoides. Se reseca el borde posterior del paladar duro, así como las alas

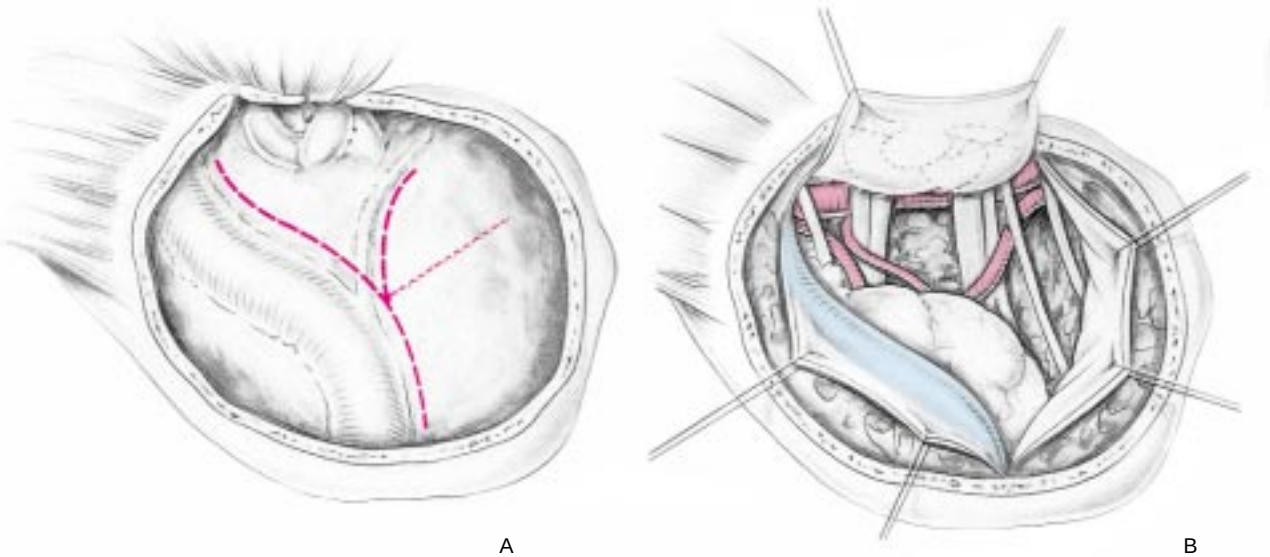

8 *Vía presigmoidea de Samii (oído izquierdo, posición quirúrgica).*
A. Una craneotomía temporal y suboccipital expone el seno lateral y el seno transverso. Llega hasta por delante del conducto semicircular posterior y hasta el nervio facial. Se ponen clips o se coagula y se secciona el seno petroso superior. Una incisión presinusal atraviesa el seno petroso superior y se divide en 4 en la tienda del cerebelo; por detrás, su rama anterior sigue el seno petroso superior. Una incisión horizontal trazada a lo largo del suelo de la fosa temporal se prolonga por detrás por encima del seno transverso.
B. Esta vía pasa entre el bloque laberíntico por delante y el seno sigmoideo retraído por detrás. Se agranda hacia arriba mediante una incisión a través de la tienda.

9 *Vía transmandibular media de Biller.*
A. Incisión cutánea arciforme que divide el labio inferior.
B. La sección mandibular media en forma de escalera permite separar los fragmentos mandibulares e incidir la mucosa del suelo bucal hasta la base del pilar anterior respetando el nervio lingual. La incisión se prolonga hasta la tuberosidad del maxilar superior y sigue después por dentro de la arcada dentaria hasta más allá de la línea media.
C. Toda la pared faríngea se moviliza hacia el lado opuesto para exponer la totalidad del clivus y la parte alta del raquis cervical.

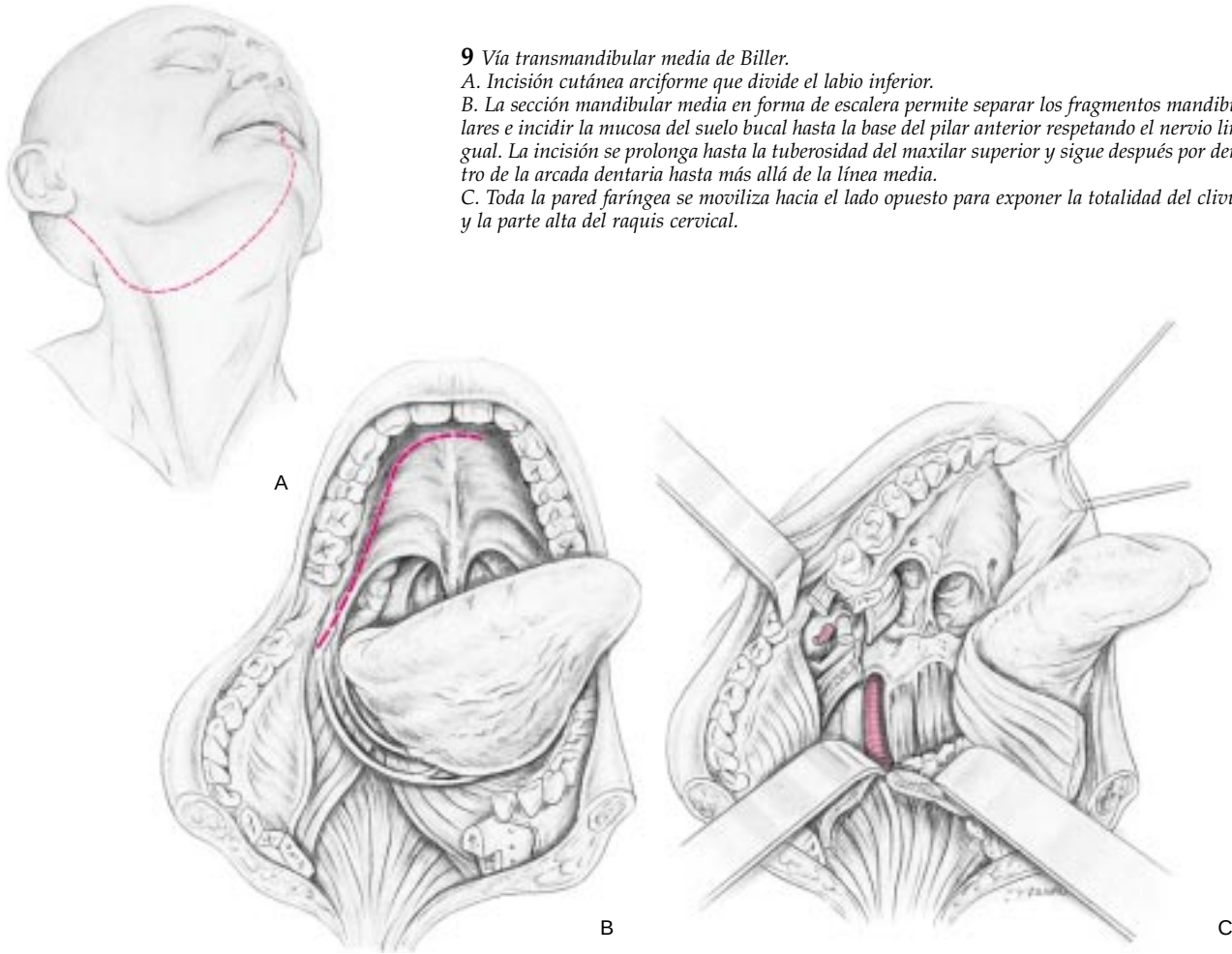

de la pterigoides. La trompa y los músculos tensores y elevadores del velo se seccionan antes de su penetración en el constrictor de la faringe. Esto permite movilizar la faringe con respecto a la base del cráneo desplazándola hacia el lado opuesto para exponer el clivus y el raquis cervical. El seno esfenoidal puede ser igualmente alcanzado por detrás del vómer. Esta vía es extramucosa a partir del pilar anterior, garantizando en principio una buena estanqueidad.

— El cierre se realiza plano por plano y se osteosintetiza la mandíbula.

La sección de la trompa provoca una otitis serosa y necesita la colocación de un drenaje transtimpánico.

VÍAS TRANSMAXILARES

Se han descrito varios tipos de vía, principalmente por Robertson [43] y Janecka [30, 31].

— *La división media de la cara* (Janecka), o «facial swing», constituye la solución más radical.

Consiste en movilizar ambos maxilares por osteotomías de tipo Le Fort III combinadas con una separación intermaxilar. Estos dos elementos permanecen vascularizados y se movilizan hacia fuera y abajo, descubriéndose la totalidad de la base del cráneo de una carótida interna a la otra y del suelo de la fosa craneal anterior a la 4ª vértebra cervical.

— *La maxilotomía parcial ampliada* (Robertson) conlleva una incisión vertical del filtro que divide el labio superior y se prolonga en paralateronasal, o un «degloving».

El maxilar se moviliza seccionándolo por debajo del agujero infraorbitario, conservando su vascularización gracias al mucoperiostio del paladar y del pilar de la amígdala contralateral. Los cornetes medio y superior se eliminan, al igual que las celdas etmoidales, el seno esfenoidal, el septum nasal posterior y la apófisis pterigoides.

Después de la movilización del maxilar, la incisión retromolar se extiende a través del pilar anterior de la amígdala y la pared lateral de la faringe para exponer la base del cráneo sobre la línea media del techo del seno esfenoidal hasta la 5ª vertebra cervical y lateralmente de una carótida interna a la otra.

Conclusión

Los progresos de las técnicas de diagnóstico por imágenes permiten prever mejor el foco y, en cierta medida, el tipo de las lesiones. Se puede elegir por lo tanto la técnica quirúrgica que permitirá una exéresis total con secuelas mínimas. La colaboración de diferentes especialidades complementarias permite reducir la duración global de la operación facilitando a cada cirujano una acción más corta y eficaz.

Cualquier referencia a este artículo debe incluir la mención del artículo original: Charachon R, Lavieille JP. Chirurgie de l'apex pétreux et du clivus. Encycl Méd Chir (Editions Scientifiques et Médicales Elsevier SAS, Paris, tous droits réservés), Techniques chirurgicales - Tête et cou, 46-030, 1993, 10 p.

[1] **AL MEFTY O.** Outcome of aggressive surgical removal of clival meningiomas. In : Abstracts of the 1st Intern. Skull Base Congress (Hannover June 14th-20th 1992). Karger. Basel. **1992** ; p 97

[2] **ALONSO WA, BLACK P, CONNOR GH, UEMATSU S.** Transoral, transpalatal approach for resection of clival chordoma. Laryngoscope **1971** ; 81 : 1626-1631

[3] **AMMIRATI M, MA J et al.** Tranzygomatic approach to the tentorial incisura : surgical anatomy. Skull Base Surg **1992** ; 2/3 : 161-165

[4] **AMMIRATI M, SAMII M.** Presigmoid sinus approach to petroclival meningiomas. Skull Base Surg **1992** ; 2/3 : 124-128

[5] **ANAND VK, GRISWOLD JA Jr, AL MEFTY O.** Surgery for benign lesions affecting the cavernous sinus. In : Abstracts of the 1st Intern. Skull Base Congress (Hannover June 14th-20th 1992). Karger. Basel. **1992** ; p 28

[6] **BILLER HF, SHUGAR JM, KRESPI YP.** A new technique for wide-field exposure of the base of the skull. Arch Otolaryngol Head Neck Surg **1981** ; 107 : 698-702

[7] **BRICOLO A, TURAZZI S.** Simple neurosurgical aproaches to the clivus. In : Abstracts of the 1st Intern. Skull Base Congress (Hannover June 14th-20th 1992). Karger. Basel. **1992** ; p 93

[8] **CASSON PR, BONNARO PC, CONVERSE JM.** The midface degloving procedure. Plast Reconstr Surg **1974** ; 53 : 102-103

[9] **CHEESMAN AD.** Chordoma. In : Abstracts of the 1st Intern. Skull Base Congress (Hannover June 14th-20th 1992). Karger. Basel. **1992** ; p 103

[10] **COCKE EW, ROBERTSON JH, ROBERTSON JT, CROOK JP.** The extended maxillotomy and subtotal maxillectomy for excision of skull base tumors. Arch Otolaryngol Head Neck Surg **1990** ; 116 : 92-104

[11] **CROCKARD A.** Transoral approach to the clivus. In : Abstracts of the 1st Intern. Skull Base Congress (Hannover June 14th-20th 1992). Karger. Basel. **1992** ; p 92

[12] **CRUMLEY R, GUTIN PH.** Surgical access for clivus chordoma. Arch Otolaryngol Head Neck Surg **1989** ; 115 : 295-300

[13] **De La CRUZ A.** The transcochlear approach to meningiomas and cholesteatomas of the cerebellopontine angle. In : Brackmann DE ed. Neurological Surgery of the ear and skull base. Raven Press. New York. **1982** ; pp 353-360

[14] **DELGADO TE, GARRIDO E, HARWICK RD.** Labiomandibular, transoral approach to chordomas in the clivus and upper cervical spine. Neurosurgery **1981** ; 8 : 675-679

[15] **DEROME PJ.** Surgical management of tumors invading the skull base. Can J Neurol Sci **1985** ; 12 : 345-347

[16] **DEROME PJ.** The transbasal approach to tumors invading base of the skull. In : Schmider HH, Sweet WH eds. Operative neurosurgical techniques (2nd ed). Grune & Stratton. New York. **1986** ; 1 : 619-633

[17] **FABRE A, LACAU ST GUILY Y, MENARD M, BRASNU D, LACCOURREYE H.** Voies d'abord de la fosse infrasphéno-temporale et de la paroi latérale du cavum. Ann Otolaryngol **1985** ; 102 : 391-399

[18] **FABRE A, LACAU ST GUILY Y, MENARD M et coll.** Abord chirurgical de tumeurs bénignes de la fosse infrasphéno-temporale par voie cervico-transorale. Ann Otolaryngol **1986** ; 103 : 173-178

[19] **FISCH U.** Infratemporal fossa approach to tumor of the temporal bone and base of skull. J Laryngol Otol **1978** ; 92 : 949-967

[20] **FISCH U.** Infratemporal fossa approach for lesions in the temporal bone and base of the skull. Adv Oto-Rhino-Laryngol **1984** ; 34 : 254-266

[21] **FISCH U, MATTOX D.** Microsurgery of the skull base. Thieme G. Stuttgart, New York. **1988**

[22] **FISCH U, PILLSBURY HC.** Infratemporal fossa approach to lesions in the temporal bone and base of the skull. Arch Otolaryngol Head Neck Surg **1979** ; 105 : 99-107

[23] **GATES GA.** The lateral facial approach to the nasopharynx and infratemporal fossa. Otolaryngol Head Neck Surg **1988** ; 99 : 321-325

[24] **HARRIS JP, GODIN MS, KREKORIAN TD, ALKSNE JF.** The transoropalatal approach to the atlantoaxial-clival region : considerations for the head and neck surgeon. Laryngoscope **1989** ; 99 : 467-474

[25] **HOLLIDAY MJ.** Lateral transtemporal sphenoid approach to the skull base. Ear Nose Throat J **1986** ; 65 : 153-162

[26] **HOUSE WF, De La CRUZ A, HITSELBERGER WE.** Surgery of the skull base : transcochlear approach to the petrous apex and clivus. Otorhinolaryngology **1978** ; 86 : 770-779

[27] **HOUSE WF, HITSELBERGER WE.** The transcochlear approach to the skull base. Arch Otolaryngol Head Neck Surg **1976** ; 102 : 334-342

[28] **HOUSE WF, HITSELBERGER WE, HORN KL.** The middle fossa transpetrous approach to the anterior-superior cerebellopontine angle. Am J Otol **1986** ; 7 : 1-4

[29] **JACKSON IT, HIDE TA.** A systematic approach to tumors of the base of the skull. J Maxillofac Surg **1982** ; 10 : 92-98

[30] **JANECKA IT.** Facial swing for access to cranial base. In : Abstracts of the 1st Intern. Skull Base Congress (Hannover June 14th-20th 1992). Karger. Basel. **1992** ; p 90

[31] **JANECKA IT.** Midfacial split as an approach to clival lesions. In : Abstracts of the 1st Intern. Skull Base Congress (Hannover June 14th-20th 1992). Karger. Basel. **1992** ; p 94

[32] **KENNEDY DW, PAPEL ID, HOLLIDAY MJ.** Transpalatal approach to the skull base. Ear Nose Throat J **1986** ; 65 : 48-60

[33] **KRESPI YP, HAR-EL G.** Surgery of the clivus and anterior cervical spine. Arch Otolaryngol Head Neck Surg **1988** ; 114 : 73-78

[34] **KRESPI YP, SISSON GA.** Transmandibular exposure of skull base. Am J Surg **1984** ; 148 : 534-538

[35] **LANS ER.** Transsphenoidal surgery for tumors of the clivus. Otolaryngol Head Neck Surg **1984** ; 92 : 100-101

[36] **LAVIEILLE JP.** Limites anatomiques et intérêt chirurgical des voies infra-temporales dans les lésions de la base du crâne [Thèse]. Université de Grenoble. **1991**

[37] **LAWSON W, NAIDU RK, Le BENGER J, BILLER HF.** Combined median mandibulotomy and Weber-Fergusson maxillectomy. Arch Otolaryngol Head Neck Surg **1990** ; 116 : 596-599

[38] **LESOIN F, JOMIN M, PELLERIN P et al.** Transclival transcervical approch to the upper cervical spine and clivus. Acta Neurochir **1986** ; 80 : 100-104

[39] **MANN WJ, GILSBACH J, SEEGER W, FLOEL H.** Use of a malar bone graft to augment skull base access. Arch Otolaryngol **1985** ; 111 : 30-33

[40] **MICKEY B, CLOSE L, SCHAEFER S, SAMSON D.** A combined fronto-temporal and lateral infratemporal fossa approach to the skull base. J Neurosurg **1988** ; 68 : 678-683

[41] **PORTMANN M, STERKERS JM, CHARACHON R.** Clinique ORL. Imagerie et chirurgie des affections de la base du crâne. Arnette. Paris. **1992**

[42] **RABADAN A, CONESA H.** Transmaxillary-transnasal approach to the anterior clivus : a microsurgical anatomical model. Neurosurgery. **1992** ; 30 : 473-482

[43] **ROBERTSON JH, COCKE EW.** Extended subtotal maxillotomy for management of tumors of the clivus. In : Abstracts of the 1st Intern. Skull Base Congress (Hannover June 14th-20th 1992). Karger. Basel. **1992** ; p 94

[44] **SAKAKI S, TADEKA S, FUJITA H, OHTA S.** An extended middle fossa approach combined with a suboccipital craniectomy to the base of the skull in the posterior fossa. Surg Neurol **1987** ; 28 : 245-252

[45] **SAMII M.** Surgical approaches for chordomas. In : Abstracts of the 1st Intern. Skull Base Congress (Hannover June 14th-20th 1992). Karger. Basel. **1992** ; p 102

[46] **SANNA M, ZINI C, TAIBAH A, PASANISI E.** The management of petrous bone cholesteatoma. In : Abstracts of the 1st Intern. Skull Base Congress (Hannover June 14th-20th 1992). Karger Basel. **1992** ; p 92

[47] **SEKHAR LN.** Tumors of the cavernous sinus. In : Abstracts of the 1st Intern. Skull Base Congress (Hannover June 14th-20th 1992). Karger. Basel. **1992** ; p 49

[48] **SEKHAR LN, ESTONILLO R.** Transtemporal approach to the skull base : an anatomical study. Neurosurgery **1986** ; 19 : 799-808

[49] **SEKHAR LN, MOLLER AR.** Operative management of tumor involving the cavernous sinus. J Neurosurg **1986** ; 64 : 879-889

[50] **SEKHAR LN, SCHRAMM VL, JONES NF et al.** Operative exposure and management of the petrous and upper cervical internal carotid artery. Neurosurgery **1986** ; 19 : 967-982

[51] **SEKHAR LN, SCHRAMM VL, JONES NF.** Subtemporal preauricular infratemporal fossa approach to large lateral and posterior cranial base neoplasms. J Neurosurg **1987** ; 67 : 488-499

[52] **SEPEHRNIA A, SAMII M, TATAGIBA M.** Management of intracavernous tumors. In : Abstracts of the 1st Intern. Skull Base Congress (Hannover June 14th-20th 1992). Karger. Basel. **1992** ; p 28

[53] **STERKERS JM, BATISSE R, GANDON J, CANNONI M, VANEECLOO JM.** Les voies d'abord du rocher. Arnette. Paris. **1984**

[54] **SYMON L.** Intra-cranial chordoma tumors. In : Abstracts of the 1st Intern. Skull Base Congress (Hannover June 14th-20th 1992). Karger. Basel. **1992** ; p 102

[55] **WOOD BG, SADAR ES, LEVINE HL, DOHN DF, TUCKER HM.** Surgical problems of the base of the skull. Arch Otolaryngol Head Neck Surg **1980** ; 106 : 1-5